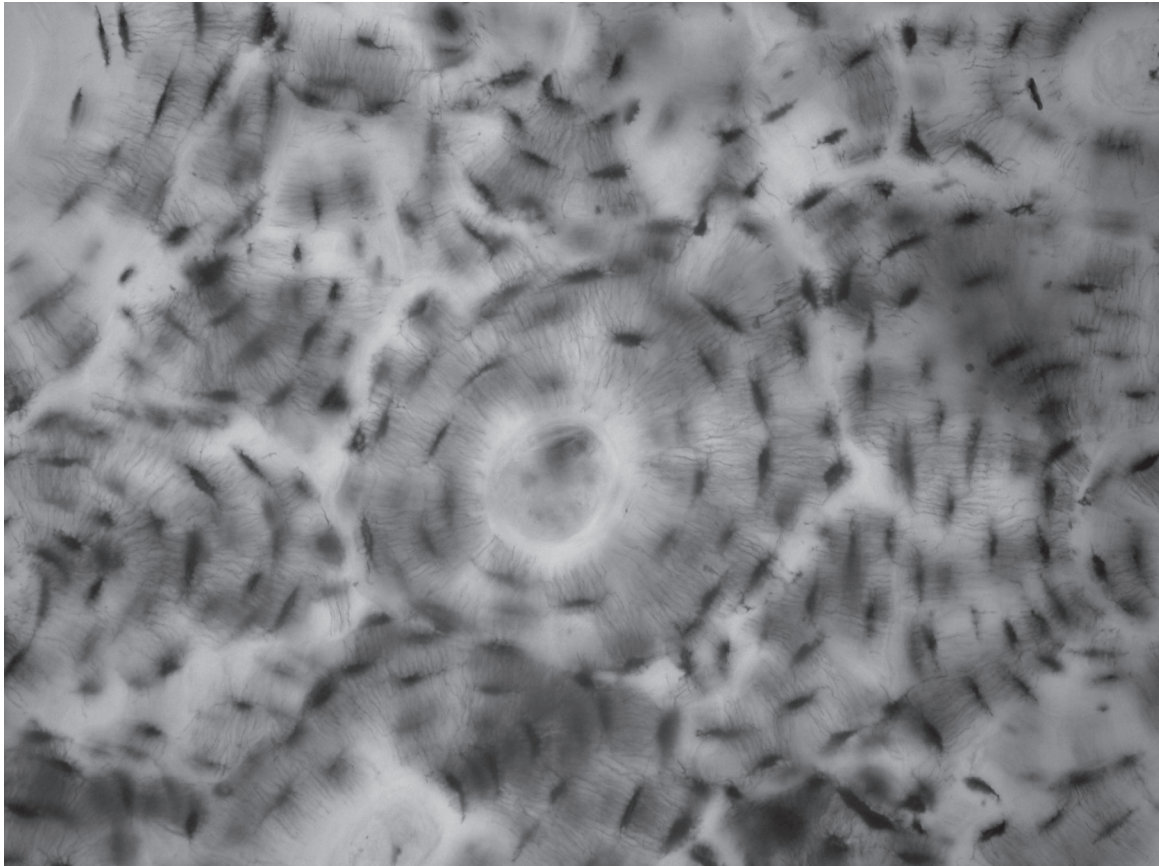


Skriptenreihe

## Band Histologie 1 / Abbildung 27



© MEDI-LEARN

---

Schnitt durch die Substantia compacta.  
Mittig ist ein Osteon zu sehen mit kreisförmig angeordneten Osteozyten.