M. palatoglossus
U: Gaumenaponeurose
A: hinterer oberer Zungenbereich
Fkt: Verengung des Isthmus faucium
(Schlund-/Rachenenge)

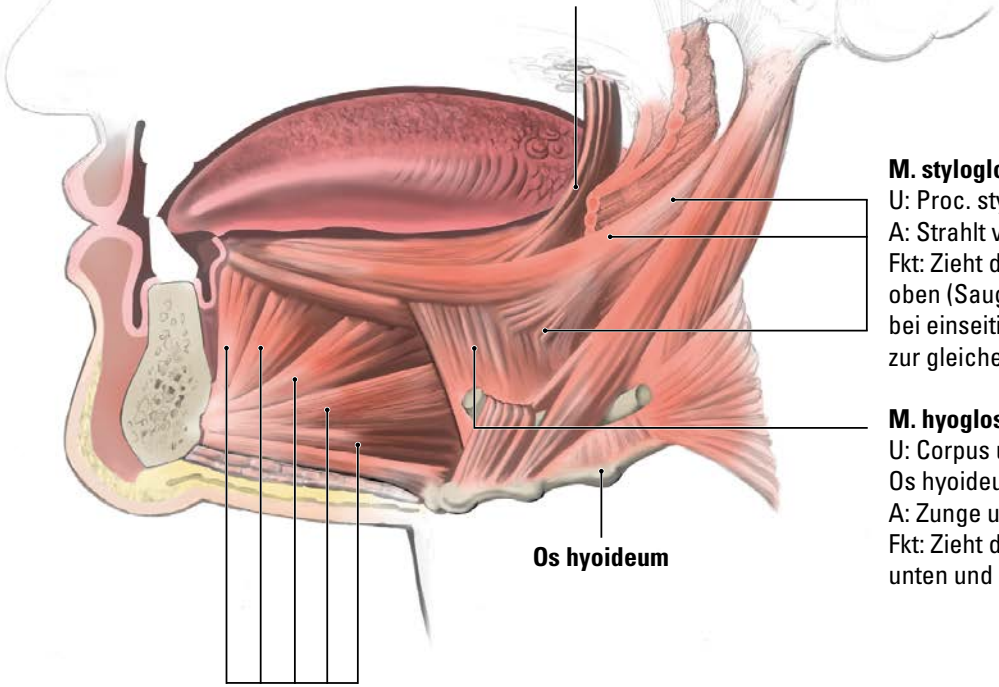

M. styloglossus
U: Proc. styloideus ossis temporalis
A: Strahlt von oben in die Zunge ein
Fkt: Zieht die Zunge nach hinten und oben (Saugen/Schlucken),
bei einseitiger Kontraktion
zur gleichen Seite

M. hyoglossus
U: Corpus und Cornu majus des
Os hyoideum
A: Zunge und Aponeurosis linguae
Fkt: Zieht den Zungengrund nach
unten und hinten

Os hyoideum

M. genioglossus
U: Spina mentalis mandibulae
A: Os hyoideum, Aponeurosis linguae
Fkt: „Zungenherausstrecker" →
zieht die Zunge nach unten und ventral
Innervation: erster Spinalnerv (C1), dessen
Fasern über den N. hypoglossus (= Hirnnerv XII)
zum Muskel gelangen

Zungenaußenmuskulatur