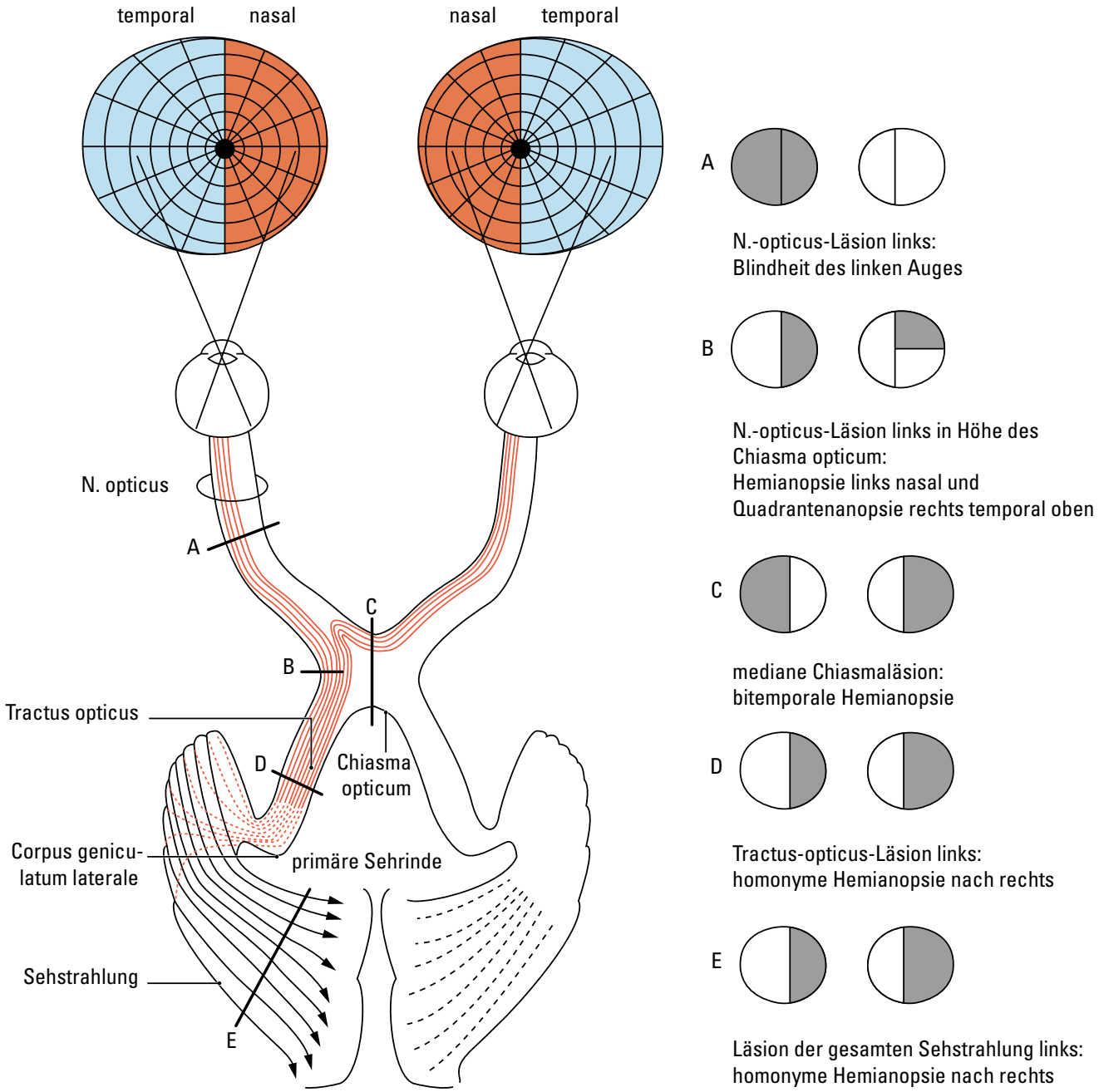

MEDI-LEARN Skript Anatomie 3 – Abbildung 19

Verlauf der Sehbahn und Ausfallerscheinungen