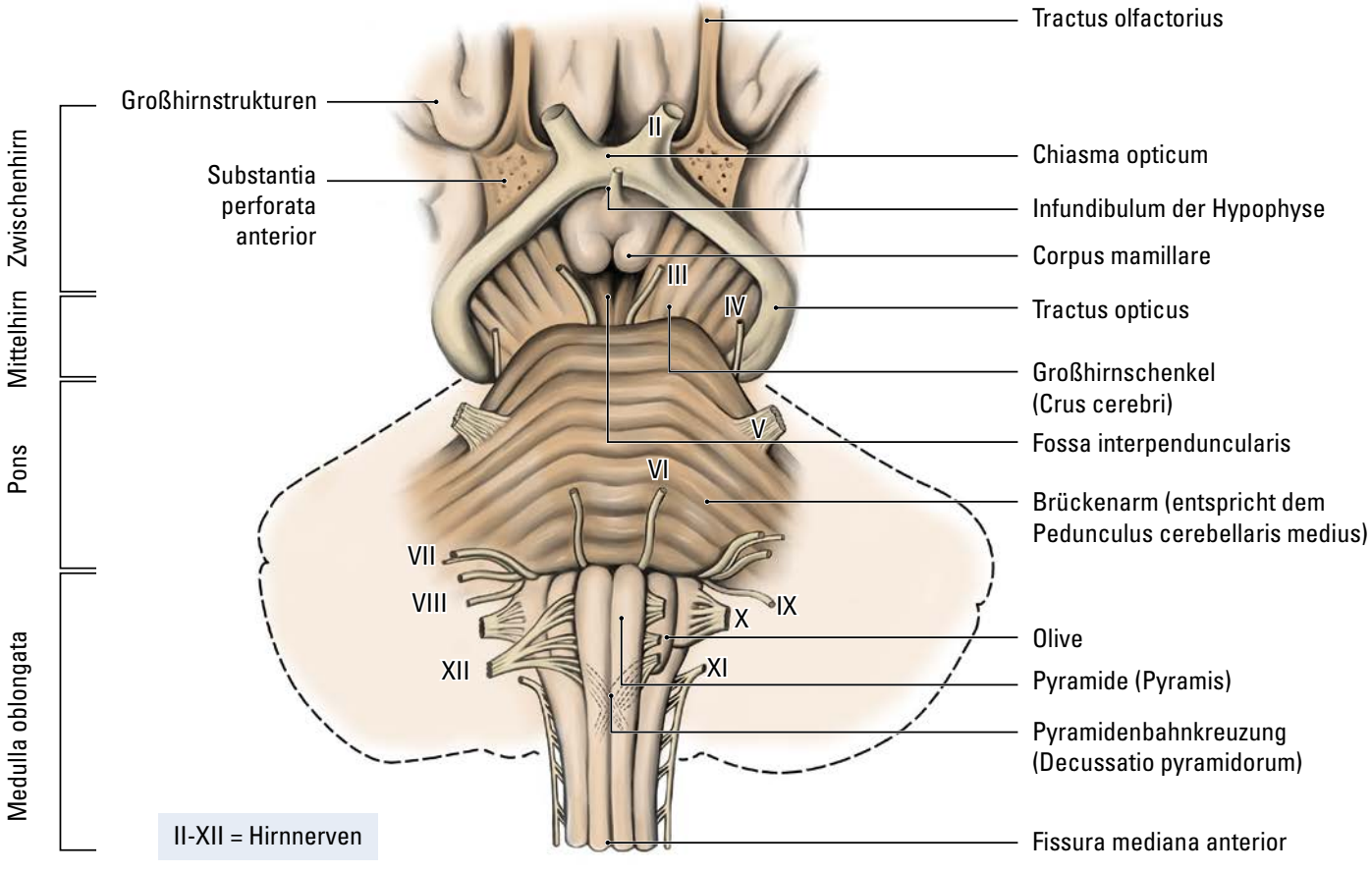

MEDI-LEARN Skript Anatomie 2 – Abbildung 20

Hirnstamm und Zwischenhirn von ventrobasal