Skriptenreihe

Band Anatomie 3 / Abbildung 1

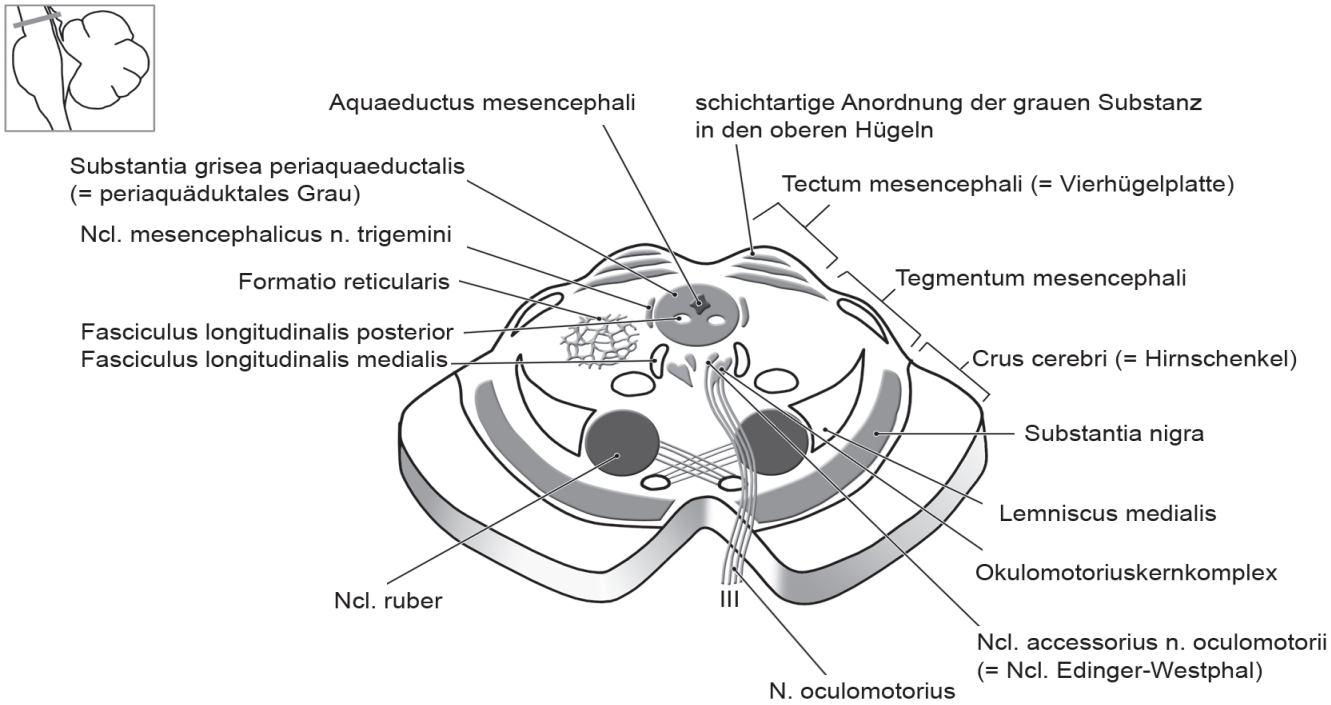

© MEDI-LEARN

Querschnitt durch das Mittelhirn in Höhe der Colliculi superiores