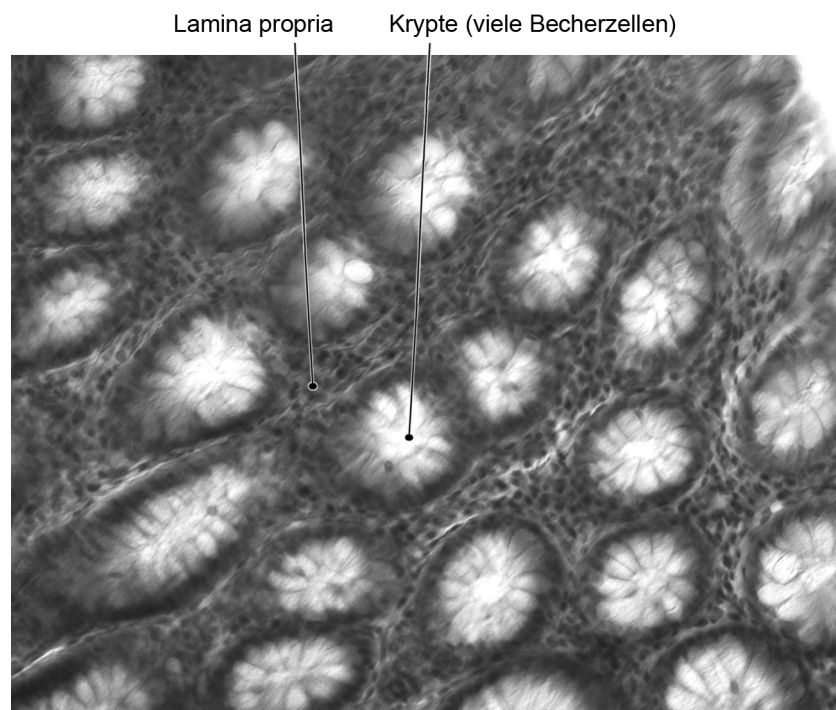


Skriptenreihe

Band Histologie 2 / Abbildung 12



© MEDI-LEARN

Kryptenquerschnitt Colon